

**INSTITUTO DE ENSINO SUPERIOR E PESQUISA
CENTRO DE CAPACITAÇÃO EDUCACIONAL**

AUVANI ANTUNES DA SILVA JÚNIOR

**PRINCIPAIS ÁCIDOS UTILIZADOS PARA TRATAMENTO DA ACNE
VULGAR**

**RECIFE
2016**

AUVANI ANTUNES DA SILVA JÚNIOR

**PRINCIPAIS ÁCIDOS UTILIZADOS PARA TRATAMENTO
DA ACNE VULGAR**

Monografia apresentada ao Instituto de Ensino Superior e Pesquisa e Centro de Capacitação Educacional, como requisito para obtenção do Título de especialista *lato sensu* em Biomedicina Estética.

Orientadora: Prof^a. Esp. Lidiane B. Costa Spada

**RECIFE
2016**

Silva Junior, Auvani Antunes da

Principais ácidos utilizados para tratamento da acne vulgar/
Auvani Antunes da Silva Júnior – 2016, 30 folhas, il.

Orientação: Profª Espc. Lidiane Batista da Costa Spada.

Monografia (Especialização lato sensu em Biomedicina
Estética) – Centro de Capacitação Educacional – CCE cursos. Recife,
2016.

1.Acne vulgar. 2. Fisiopatologia. 3. Tratamento. 3.Peelings
químicos.

CDD: 614.44

AUVANI ANTUNES DA SILVA JÚNIOR

**PRINCIPAIS ÁCIDOS UTILIZADOS PARA TRATAMENTO
DA ACNE VULGAR**

Trabalho aprovado em _____ de _____ 2016

(Nome do(a) examinador(a) seguido de sua instituição)

(Nome do(a) examinador(a) seguido de sua instituição)

AGRADECIMENTOS

Gostaria de agradecer primeiramente a Deus pelo dom da vida e por me dar forças nos dias que mais precisei.

Ao meu pai **Auvani Antunes** e a minha mãe **Marlene Galindo** por me educarem, me criarem para a vida e ensinarem a sempre voar alto e suportarem minhas ausências sempre que se fez necessário.

Ao meu irmão **Rodrigo Galindo** por sempre me apoiar e entender minhas escolhas. Aos meus familiares e amigos que sempre me incentivaram e alguns que me veem como inspiração para ir além.

Gostaria de agradecer imensamente a professora Dra. **Lidiane** pela oportunidade de tê-la como orientadora e pela paciência.

Agradecer a **Profª Rosangela**, pela dedicação em conduzir a especialização em biomedicina Estética.

Agradecer minhas amigas Biocats, pela nossa parceria, cumplicidade, caminhando junto por toda essa jornada e que levarei no coração para vida e que tornaram essa jornada mais leve e alegre.

Agradecer a todos os funcionários do CCE que sempre foram solícitos e sempre disponíveis para auxiliar no que foi preciso.

Agradecer a todos os nossos pacientes modelos que tornaram possível as práticas e a vivência da realidade na nossa escolha profissional

A todos da primeira turma de biomédicos estetas do CCE, que fomos descobrindo juntos o melhor caminho, que com todas as suas peculiaridades agregaram mais valor ao curso e compartilharam seus conhecimentos.

EPÍGRAFE

“Toda a nossa ciência, contraposta à realidade, é primitiva e infantil. No entanto, é a coisa mais preciosa que temos.”

Albert Einstein

RESUMO

A acne é uma das dermatoses que mais causam desconforto social. Estima-se que em torno de 40 a 50 milhões de pessoas sofram com esta doença apenas nos Estados Unidos, representando a desordem cutânea mais vista por dermatologistas. É uma doença genético-hormonal, autolimitada, de localização pilosebácea, com formação de comedões, pápulas e cistos, em cuja evolução se ajunta processo inflamatório de maior intensidade, levando à formação de pústulas e abscessos. O presente artigo tem por finalidade analisar os estudos vigentes que abordam a aplicação e eficiência dos ácidos no tratamento da acne vulgar. Verificou-se nos estudos encontrados que os AHA's são frequentemente utilizados em formulações cosmeceúticas para o tratamento da acne vulgar, assim como o ácido acetilsalicílico (AAS), os cosméticos bacteriostáticos (o peróxido de benzoíla e ácido azelaico) também foram citados na maioria dos artigos, os peelings de descamação média e profunda como o de fenol e o TCA fazem parte do acervo, porém os retinóides como a isotretinoína e adapaleno são classificados como tratamento de primeira linha, pois demonstraram resultados eficazes na melhora da aparência cutânea, principalmente na acne inflamatória. Desta maneira, este estudo pode fornecer subsídios para se adotar uma abordagem terapêutica mais segura para os pacientes injuriados pela acne vulgar, visto que esta patologia, se não tratada, deixa sequelas físicas e principalmente psicológicas.

Palavras-chave: acne vulgar; fisiopatologia; tratamento; peelings químicos.

ABSTRACT

Acne is one of the skin diseases that cause most social discomfort. It is estimated that around 40 to 50 million people suffer from this disease in the United States, representing the skin disorder seen by most dermatologists. It is a genetic-hormonal, self-limiting disease of pilosebaceous location with comedones formation, papules and cysts, whose evolution is joined inflammatory process more intense, leading to the formation of pustules and abscesses. This article aims to analyze existing studies that address the application and efficiency of acid in the treatment of acne vulgaris. It was found in studies that AHA's are often used in cosmeceutical formulations for the treatment of acne vulgaris, as well as acetylsalicylic acid (ASA), bacteriostatic cosmetic (benzoyl peroxide, and azelaic acid) were also cited in most articles, peelings medium and deep peeling such as phenol and TCA are part of the collection, but the retinóides como isotretinoin and adapaleno são classified as first-line treatment, as demonstrated effective results in improving skin appearance, especially in inflammatory acne. Thus, this study might provide subsidies to adopt a safer therapeutic approach for patients injured by acne vulgaris, as this disorder, if left untreated, leaves physical and mostly psychological sequelae.

Keywords: acne vulgaris; pathophysiology; treatment; chemical peels.

1. INTRODUÇÃO.....	08
2. REVISÃO DA LITERATURA.....	10
2.1 ASPECTOS ANATÔMICOS E FUNCIONAIS DA PELE.....	10
2.2 ASPECTOS GERAIS DA ACNE.....	11
2.3 CLASSIFICAÇÃO DOS TIPOS DE ACNE.....	14
2.4 TRATAMENTO DA ACNE.....	14
2.5 PRINCIPAIS ÁCIDOS UTILIZADOS PARA TRATAMENTO DA ACNE VULGAR.....	16
3. CONSIDERAÇÕES FINAIS.....	23
4. REFERÊNCIAS.....	25

1. INTRODUÇÃO

A acne vulgar (AV) é uma das dermatoses mais frequentes na população geral. Estima-se que sua prevalência ocorra entre 35% e 90% nos adolescentes, com uma incidência de até 79% a 95% dos adolescentes ocidentais (COSTA; BAGATIN, 2013; ALVARES, TABORDA, ALMA, 2012).

Apesar de ser mais comum na adolescência, salienta-se que 12% das mulheres e 3% dos homens continuam apresentando essa afecção até os 45 anos de idade. Nos indivíduos sem acne, a ocorrência familiar é de 40%. É uma doença mais prevalentes entre os adolescentes. Afeta principalmente a região da face, costa, peito e ombros, onde as glândulas sebáceas são maiores e mais numerosas. Se não tratada, pode ser causa de desfiguração e grande morbidade psicológica (PAWIN, *et al.*, 2009; STORM, ELDER, CHAPTER, 2009).

A acne vulgar é uma enfermidade inflamatória da unidade pilossebácea da pele, caracterizada inicialmente pela presença de um comedo, comedão ou “cravo”. Essa estrutura ocorre pela obstrução do orifício de saída da unidade pilossebácea, com acúmulo de secreções, restos celulares e algumas vezes um ácaro: o *demodex folliculorum* (STORM, ELDER, CHAPTER, 2009).

Vários são os fatores que influenciam a gravidade do quadro e o surgimento das acnes. Porém a elevação da carga hormonal com as modificações características da pele são os principais responsáveis. É possível que a acne possua componente genético na conformação do folículo, facilitando a obstrução, porém este não possui correlação com a infecção bacteriana local. A severidade das lesões é variada, desde comedos isolados até nódulos dolorosos e cicatrizes deformantes, o que justifica a procura dos pacientes por profissionais de saúde para possíveis tratamentos (TEIXEIRA, 2007).

A literatura atual reporta que a AV se tornou foco de estudos que abordam sua fisiopatologia ou que demonstram resultados satisfatórios quanto ao seu tratamento com ácidos. Neste contexto realizou-se um estudo do tipo revisão de literatura, objetivando-se discutir os principais ácidos utilizados para

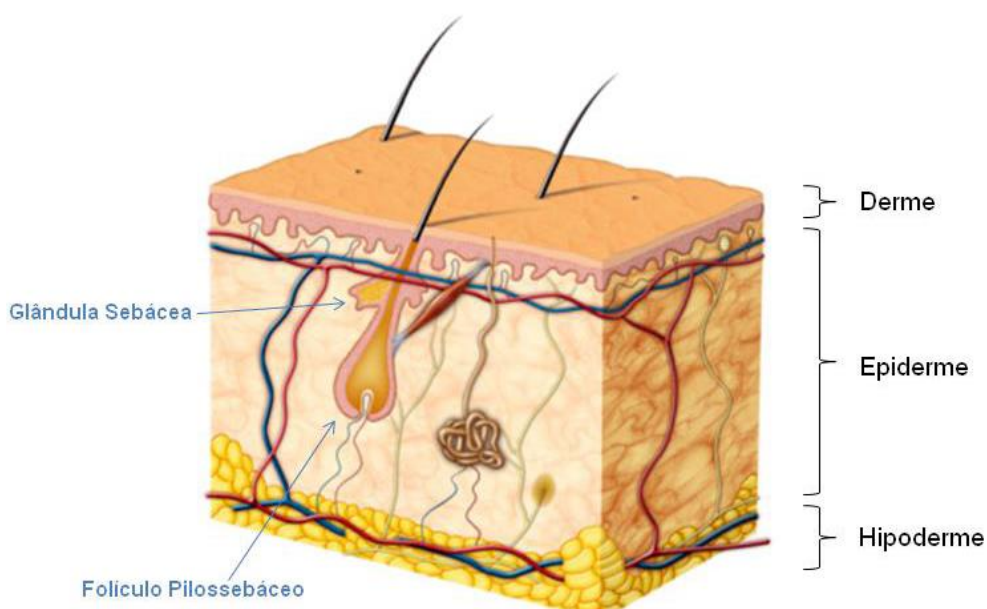
tratamento da acne vulgar, descrever as características fisiopatológicas da acne, citar os principais agentes químicos reportados na literatura e suas principais vantagens.

2. REVISÃO DA LITERATURA

2.1 ASPECTOS ANATÔMICOS E FUNCIONAIS DA PELE

O sistema tegumentar (Figura 1) é composto pela pele e hipoderme (TATE, 2003). A pele é caracterizada pela epiderme e derme. A sua regeneração total ocorre a cada 28 dias (LANE, 2011). A pele trata-se do maior órgão do corpo humano (10% da massa corporal) e como via de administração de fármacos e cosméticos oferece inúmeras vantagens. As vantagens são, entre outras, evitar o efeito de primeira passagem e as perturbações gastrointestinais muitas vezes associados à administração oral de fármacos farmacologicamente potentes (GAUR, *et al.*, 2013).

FIGURA 1: Estrutura do Sistema Tegumentar.



Fonte: Adaptado de TATE, 2013.

A epiderme é composta pelas seguintes camadas: córnea; translúcida, granulosa, espinhosa e basal (TATE, 2003). Estas camadas são caracterizadas pelas diferentes etapas de diferenciação mitótica e queratanização e contribuem para a regeneração do estrato córneo (SC) (LANE, 2011). Na camada basal, as células proliferam. Quando estas migram para a superfície tendem a diferenciar-se. A última diferenciação ocorre no SC transformando-se em células mortas repletas de queratina (células queratinizadas ou corneócitos) que se encontram unidas por desmossomas. Ao redor destas células encontram-se os lípidos que foram libertados dos corpos lamelares (TATE,

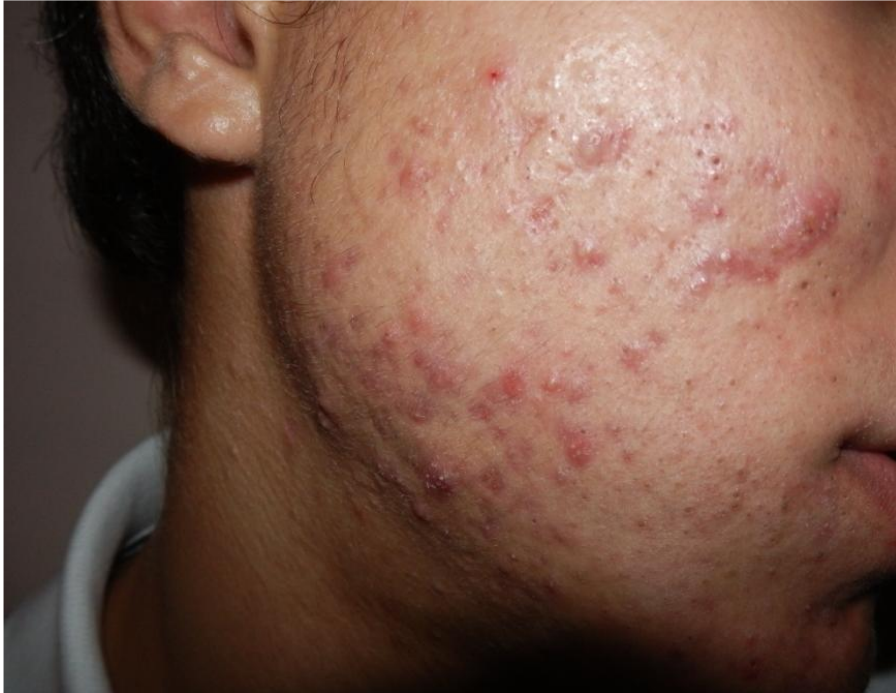2003). São estes os responsáveis pelas características de permeabilidade da pele, retenção de água e proteção contra agressões externas (GAUR, et al., 2013).

A derme é composta por tecido conjuntivo. Este tecido é maioritariamente constituído por colagénio e fibras de elastina na proporção de 75:4 (%). O tipo principal de células presentes nesta camada é o fibroblasto (LANE, 2011). No entanto, também se encontram presentes mastócitos e melanócitos (LANE, 2011). A derme é dividida em duas camadas: a camada reticular (mais profunda) e a camada papilar (TATE, 2003). A camada reticular é composta por fibras dispostas irregularmente mas orientadas predominantemente numa determinada direcção (TATE, 2003). A camada papilar é composta por papilas que se alongam até à epiderme (TATE, 2003). Neste compartimento encontram-se unidades pilossebáceas (fóliculo pilossebáceo) e outros apêndices, como sejam as glândulas sudoríparas (OLÁ, 2012). A hipoderme é a camada mais externa da pele e é composta por adipócitos, fibroblastos e macrófagos (OLÁ, 2012).

4.2 ASPECTOS GERAIS DA ACNE

A acne (Figura 2) é uma patologia crónica comum que se desenvolve nas unidades pilossebáceas. Geralmente, esta patologia surge em zonas com uma maior concentração de folículos pilossebáceos. É uma patologia que ainda se encontra em estudo pois a sua causa e os aspectos desencadeantes ainda não foram claramente identificados e sequenciados (CARTON, et al., 2007).

Figura 2: Aspectos clínicos do processo inflamatório da acne.



Fonte: Adaptado de CARTON, *et al.*, 2007.

São apontadas muitas causas e a etiologia da doença varia também de pessoa para pessoa. No entanto, na literatura estão descritas quatro causas distintas que contribuem para o desenvolvimento da acne. São elas: o aumento na secreção do sebo; a proliferação da bactéria *Propionibacterium acnes* (*P. acnes*); a alteração da queratinização folicular, que implica a obstrução do folículo e formação de comedões; e a reação inflamatória/imunitária que leva à libertação de mediadores inflamatórios ou à rotura da parede da glândula, cuja reação é responsável pelas lesões inflamatórias (PAWIN, *et al.*, 2009; STORM, ELDER, CHAPTER, 2009).

A acne tem uma elevada incidência na população portuguesa. Num estudo de prevalência no Norte de Portugal observou-se acne em 42,1% de jovens antes dos 15 anos, em 55,8% dos 15-29 anos, 9,2% dos 30-40 anos e em 2,1% em pessoas com mais de 40 anos (STORM, ELDER, CHAPTER, 2009).

A unidade pilosebácea (UPS) na pele normal é composta por glândulas sebáceas multilobulares, pelo rudimentar e canal folicular revestido com epitélio escamoso estratificado (ZOUBOULIS, 2006; JAMES, BERGER, ELSTON, 2006). O desenvolvimento normal, crescimento e diferenciação da UPS

requerem a interação de andrógenos com vários outros fatores biológicos (GOLLNICK, *et al.*, 2003). Os hormônios andrógenos, tais como dehidrotestosterona e testosterona, contribuem para o desenvolvimento da acne, são eles os hormônios mais importantes no controle da atividade das glândulas sebáceas (GEORGE, *et al.*, 2008;).

A UPS secreta uma substância oleosa chamada sebo que é constituído por triglicerídeos, ácidos graxos e resíduos de células adiposas (YOUN, 2010). Este sebo possui a função de lubrificar os pêlos e de proteger a pele contra microorganismos. Contudo se o infundíbulo da UPS sofre progressiva oclusão devido ao excesso de sebo produzido pela glândula sebácea pode ocorrer a formação do microcomedão, que, embora clinicamente não visível, é o precursor de todas as lesões acnéicas (ZOUBOULIS, 2006; SMITH, THIBOUTOT, 2007).

Os hormônios andrógenos, a partir do início da puberdade, favorecem a hipertrofia, a hipersecreção e conseqüentemente a obstrução dos ductos sebáceos, levando ao aparecimento de óstios dilatados, principalmente nas áreas que apresentam maior quantidade de unidades pilossebáceas favorecendo a comedogênese (BERSHAD, 2001; BALDWIN, BERGFELD, 2003).

Aos comedões ou lesões acnéicas inflamatórias pode-se associar a presença da bactéria *Propionibacterium acnes*, que ao instalar-se na glândula sebácea metaboliza os triglicerídeos por ação enzimática. Por conseguinte, há a liberação de substâncias irritantes que atuam como quimiotáticos para as células do sistema imunológico, levando à formação de pápulas, pústulas, nódulos e cistos inflamatórios (BERSHAD, 2001).

De modo geral os fatores envolvidos na patogênese da acne são hipersecreção da glândula sebácea, alteração no processo de queratinização, colonização pelo *Propionibacterium acnes* e liberação de mediadores inflamatórios na pele (THIBOUTOT, 2009). Ademais, a acne vulgar é caracterizada em inflamatória e não inflamatória, podendo ser graduada de I a V conforme a gravidade do quadro (BERSHAD, 2001; HABIF, 2003).

2.3 CLASSIFICAÇÃO DOS TIPOS DE ACNE

Para se traçar a conduta terapêutica inicial da acne vulgar deve-se levar em conta a gravidade clínica do tipo de lesão, ou seja, se há predomínio de lesões inflamatórias ou comedonianas. Assim, os profissionais devem apoiar-se à classificação adotada pelos algoritmos terapêuticos de consensos internacionais mais recentes (COSTA; BAGATIN, 2013).

Tal classificação é descrita por Alvares, Taborda e Alma (2012), que abordam os quatro níveis da acne vulgar. Grau I- é a forma mais leve, com características não inflamatórias, apresentando comedões fechados e abertos; grau II- é denominada acne inflamatória ou pápulo-pustulosa, nesse caso há presença de comedões associados à pápulas (lesões sólidas) e a pústulas (lesões líquidas de conteúdo purulento); grau III- a acne é chamada de nódulo-abscedante, quando se agrupam a nódulos (lesões sólidas mais visíveis). Por último, o grau IV- conhecida por acne conglobata, na qual há formação de abscessos e fístulas.

A acne vulgar é bastante característica e, em geral, seu diagnóstico é clínico. Teixeira (2007) diz que a mesma por causar deformação visível na face, produz um importante grau de desconforto, frustração, raiva e até depressão nos pacientes. Além disso, é uma das doenças mais comuns em adolescentes e adultos jovens, justamente a fase da vida em que os pacientes estão menos preparados para lidar com esse tipo de estresse. Assim sendo, é virtualmente impossível separar acne de distúrbios psiquiátricos.

A acne também pode ser influenciada por fatores exacerbantes, como a tensão emocional. Na literatura, há poucos relatos que avaliem as percepções e o impacto psicossocial provocado pela acne. Mas alguns apontam que atitudes e sentimentos desencadeados pela doença podem realimentá-la, persistindo a afecção (TEIXEIRA, 2007).

2.4 TRATAMENTO DA ACNE

Ao avaliar uma patologia e/ou disfunção da pele, o método de tratamento de maior escolha é o modo intuitivo baseado na avaliação inicial e

no quanto o incomodo está afetando a qualidade de vida do paciente, diante disso Coelho (2006) em seu artigo o Índice de Qualidade de Vida em Dermatologia, originalmente Dermatology Life Quality Index (DLQI) como um simples e prático questionário para medir a qualidade de vida de pacientes com qualquer desordem cutânea. Afirma que o DLQI se mostrou um instrumento fácil e eficiente para a avaliação da qualidade de vida de pacientes dermatológicos, e adequado para o uso em estudos internacionais.

Montagner e Costa (2010) enfatizam que a conduta deve estar pautada também na diretriz normativa da Global Alliance to Improve Outcomes in Acne (GAIOA) que traça reflexões pertinentes quanto aos cuidados com o paciente portador de tal foliculose, demonstrando as mais recentes técnicas mundiais resultantes de diversos trabalhos científicos.

Para Alvares, Taborda e Alma (2012), o tratamento para acne tem como objetivo manter os poros limpos e desobstruídos, diminuindo a oleosidade e a sujeira dos poros reduzindo assim a inflamação. Os autores dizem que o tratamento deve se iniciar o mais cedo possível para diminuir o estigma e evitar a formação de cicatrizes, cuja terapêutica é bem mais difícil. Sendo assim, sugere-se procurar um profissional nos primeiros sinais da acne, para o tratamento adequado.

Neste contexto, os *peelings* aparecem como terapêutica eficaz. Baseado nos estudos de Pardo (2010) conceitua o *peeling* como um tratamento estético realizado por meio de aplicação de ácidos e outros cremes manipulados. Durante este processo, o autor diz que ocorre a destruição da camada superficial, média ou profunda da pele, de acordo com o protocolo adotado, induzindo a descamação dessas camadas eliminando células mortas e dando lugar a uma pele nova, mais saudável e com menos imperfeições.

A descamação superficial da camada mais externa ativa um mecanismo biológico que estimula a renovação e o crescimento celular, através de alterações profundas na arquitetura celular, tais como o aumento da espessura da epiderme, diminuição da quantidade de melanina depositada, aumento na produção de fibras colágenas e na irrigação sanguínea, aumento na permeabilidade cutânea, favorecendo a penetração de princípios ativos coadjuvantes no tratamento pós *peeling* (PARDO, 2010).

Costa e Bagatin (2013) por sua vez, afirmam nos seus achados que existem várias opções terapêuticas tópicas disponíveis para a acne, com diferentes modos de ação. Embora sejam mais efetivas do que placebo, ainda não há uma única estratégia terapêutica tópica inicial e de manutenção bem validada por evidências científicas consistentes.

Em contrapartida, Silva, Costa e Vinadé (2009) refutam dizendo que a aplicação de *peelings* químicos se torna um recurso eficaz nessa terapêutica. O tratamento da acne segue um protocolo específico para cada indivíduo, visando higienizar, esfoliar, tonificar e hidratar essa pele, fazendo uso de cosméticos adequados; em acréscimo ao tratamento tradicional.

Segundo Coelho (2006) é possível afirmar que existem vários tipos de ácidos em diferentes percentuais utilizados no tratamento da acne vulgar. Os mesmos estão distribuídos de acordo com a abrasividade que produzem, de superficial, médio e profundo.

2.5 PRINCIPAIS ÁCIDOS UTILIZADOS PARA TRATAMENTO DA ACNE VULGAR

Nos artigos analisados, dentre os principais ácidos utilizados na terapêutica da acne vulgar, destacam-se os retinóides tópicos como a isotretinoína, e o adapaleno, os quais são mais toleráveis e podem ser associados aos antimicrobianos desde o início da terapia para a acne inflamatória.

Pardo (2010) frisa que o uso da isotretinoína (ácido retinóico) deve iniciar com concentrações baixas (0,010% a 0,025%) e gradativamente aumentar para concentrações maiores (até 0,100%) dependendo da resposta clínica.

Segundo Costa e Bagatin (2013), o ácido retinóico, derivado do retinol (vitamina A), atua eletivamente sobre as glândulas sebáceas, diminuindo a sebogênese, normaliza a queratinização folicular alterada e impede a proliferação bacteriana. O período de tratamento é de no mínimo cinco meses, podendo chegar até dez meses.

Os estudos de Montagner e Costa (2010) corroboram dizendo que retinóides como a isotretinoína podem ser usados de forma a prevenir o

ressurgimento dos comedos e das lesões inflamatórias da acne, já que são os únicos agentes que comprovadamente induzem a remissão dos sintomas em longo prazo e possuem potencial de cura.

Os retinóides são os agentes comedolíticos que normalizam a descamação do epitélio folicular, prevenindo a formação de novos microcomedos. Reduzem ainda os comedos preexistentes em até 60%, porém não têm ação antibacteriana (BRENNER et al., 2006).

Múcio (2008) afirma que atualmente é um dos compostos mais utilizados contra os efeitos do envelhecimento por promover a esfoliação e estimular a produção de colágeno. Desta forma, promove uma compactação da camada córnea, o que é importante para nivelar a pele que possui cicatrizes de acne.

Para Montagner e Costa (2010), o uso dos retinóides tópicos é considerado tratamento de primeira linha da acne leve a moderada. Estes visam minimizar o uso de antibióticos. Dizem ainda que atuam diretamente sobre o *turnover* dos folículos epiteliais, reduzindo a descamação, possuem efeito anti-inflamatório, modulando a resposta imune. Desta forma, tais agentes inibem a formação do microcomedo e alteram o folículo, facilitando a penetração de compostos, como o peróxido de benzofila e os antibióticos tópicos.

Os autores supracitados concluem que de modo geral, os retinóides tópicos controlam o desenvolvimento do microcomedo, reduzem as lesões inflamatórias já existentes e minimizam a formação de novas lesões acnéicas. Estes reduzem os ácidos graxos livres produzidos pela metabolização de triglicérides através da enzima lipase do *Propionibacterium. Acnes* (*P. Acnes*) no microcomedo. Lembrando que se houver interrupção do tratamento os microcomedos voltam a aparecer. Portanto, tal agente deve ser utilizado na terapia de manutenção para prevenir a recorrência.

Pardo (2010) diz que o ácido retinóico está disponível em várias concentrações em cremes ou gel para uso próprio do paciente e em concentrações mais elevadas (1 a 5 %) para uso em consultório, sob a supervisão de especialistas. Neste último caso, as aplicações poderão ser feitas a cada uma ou duas semanas e o número varia de acordo com a resposta de cada paciente.

Outro ácido citado nos artigos analisados é o glicólico, derivado da cana-de-açúcar, tem baixo peso molecular e, conseqüentemente, tem uma melhor penetração com rápida absorção, além de ter baixo poder de fotossensibilização, baixa capacidade de desencadear alergias e de induzir alterações dérmicas (CUNHA et al.; 2009).

Segundo estudos de Henriques et al. (2007) destacaram a utilização do ácido glicólico, mas atenta para possível irritação cutânea se aplicado em concentrações elevadas. Desta forma, os autores frisam a validação de uma metodologia para determinação do teor de ácido glicólico como forma de segurança para uso nos clientes.

Múcio (2008) em seu trabalho menciona os AHA's (alfa hidróxi-ácidos) como o ácido láctico derivado de fermentação bacteriana da glicose; ácido tartárico derivado da uva; ácido málico da maçã; ácido cítrico da laranja e limão; ácido malecilla da amêndoa amarga. Vale ressaltar que muitos AHA's são solúveis em água, entre os quais, o ácido glicólico, ácido láctico, ácido málico e o ácido cítrico. Por outro lado, alguns são lipossolúveis, como o ácido mandélico e o ácido benzílico.

Pesquisas realizadas por Akiyoshi e Cawahisa (2009) demonstram que apesar do mecanismo de ação dos AHA's ainda não ser totalmente conhecido, sabe-se que estes facilitam a descamação ou esfoliação o que resulta no aumento da síntese e do metabolismo do DNA basal, diminuindo a espessura do estrato córneo, pois ocorre um desprendimento dos corneócitos nas camadas inferiores e em formação do estrato córneo, imediatamente acima do estrato granuloso.

Alguns autores ressaltam que os AHA's em concentrações altas e baixas, em soluções, loções, cremes e géis constituem uma nova opção terapêutica para uma variedade de condições cutâneas incluindo acne, xerose, ictiose, verrugas, melasma, queratoses seborreica facial e actínica, manchas senis e pele envelhecida. Destacam ainda que produtos contendo AHA's são bem tolerados, mas formulações tópicas contendo AHA, quando aplicadas a peles sensíveis, podem provocar sensação de formigamento e ardência, e até mesmo irritação.

Autores como Múcio (2008) destacam também o ácido salicílico, um hidroxiácido utilizado no tratamento da acne, pode ser utilizado em

concentrações que variam de 2 a 10 %. A descamação se inicia em torno do 4º dia, prolongando-se por cerca de 10 dias com eritema mínimo podendo ser repetido entre 2 a 4 semanas.

Montagner e Costa (2010) afirmam que no bojo dos produtos tópicos de tratamento para acne vulgar destacam-se os de caráter bacteriostático ou bactericida eficazes como o peróxido de benzoíla, a eritromicina, a clindamicina e ácido azeláico. O peróxido de benzoíla reduz as bactérias anaeróbicas por mecanismos oxidativos. O ácido azeláico, por sua vez, atua na normalização da queratinização do óstio folicular, é antimicrobiano e seguro para ser utilizado durante a gestação e lactação.

A clindamicina e a eritromicina, estão disponíveis sob a forma de soluções, loção, gel e também em combinação com o peróxido de benzoíla. Eles reduzem a população de *P. acnes* no ducto pilossebáceo. Existe, também, a possibilidade da aplicação tópica da tetraciclina para o tratamento da acne, apesar de controvérsias quanto à sua efetividade (MONTAGNER; COSTA, 2010).

No que norteia os ácidos profundos, Zanini (2009) destaca em seu trabalho o *peeling* de fenol que é uma esfoliação química profunda da pele e que utiliza o ácido carbólico o qual permiti a destruição de partes da epiderme e derme, seguida de posterior regeneração dos tecidos. Por ser considerado profundo, podendo penetrar a derme reticular, possui grande poder de esfoliação, indicado para rugas profundas, peri-orais e queratoses mais severas.

Velasco (2009) por sua vez, diz que a sua principal desvantagem é a sua cardiotoxicidade, nefrotoxicidade e depressão do sistema nervoso central; havendo a necessidade de ser realizada em ambiente hospitalar devido a obrigatoriedade de sedação por ser muito dolorido para o paciente.

Múcio (2008) em seu artigo cita o resorcinol, um grande cáustico do grupo dos fenóis, mas com propriedades diferentes que dão maior segurança em sua utilização, pode ser utilizado como esfoliante na forma de pasta que varia de 10 a 70 %, ou associado a outras substâncias como na solução de jessner, outro *peeling* citado nos artigos muito utilizado no tratamento da acne vulgar. Velasco (2009) diz que suas vantagens são a estabilidade e baixo

custo; já as desvantagens é a possibilidade de reação alérgica e intoxicação que aumentam com as passagens múltiplas.

Ainda há limitações quanto à qualidade de evidência científica disponível em relação ao uso de certos agentes tópicos no manejo da acne, entre eles enxofre, resorcinol, sulfacetamida sódica, cloreto de alumínio e zinco. É possível indicá-lo nas mesmas formas clínicas de acne e condições de tratamento já citadas para os retinóides tópicos, com a diferença que o emprego do ácido azeláico em gestantes e lactantes não oferece riscos (COSTA; BAGATIN, 2013).

Outro ácido de largamente utilizado para o tratamento da pele acneica danificada é o ácido tricloroacético (TCA). Zanini (2009) diz que o TCA apresenta menor risco de complicações quando comparado aos *peelings* mais profundos como o de fenol, por criarem feridas que só atingem a derme superior. O autor propôs ainda a utilização de um novo veículo à base de gel para o TCA com baixo custo e excelentes resultados.

O TCA está indicado na ocorrência de melasmas, efélides, cicatrizes de acne, queratoses actínicas, rugas finas, hiperpigmentação pós-inflamatória e fotoenvelhecimento (ZANINI, 2009). Os estudos de Coelho (2006) corroboram com os trabalhos de ZANINI (2009) afirmando que o mesmo remove a camada superficial da pele ou até a própria derme fazendo emergir um novo tecido. Estimula a produção de elastina e fibras colágenas, substâncias que garantem a elasticidade e a firmeza da pele.

Pardo (2010) cita em seu trabalho o *Easy-peel*, o mais novo dos *peelings*, constituído por uma solução de TCA de concentração inferior a 15% e um creme terapêutico que se aplica depois da esfoliação. Não se pode utilizar nem antes e nem depois de produtos à base de álcool e acetona, pois se corre o risco da esterificação de Fisher, ao permitir uma penetração mais importante do produto esfoliante.

Brenner *et al.* (2006) resume então que, o tratamento tópico tem papel importante em todos os pacientes com acne e pode ser usado isoladamente nas formas leves a moderada, afirma ainda que os produtos prescritos mais frequentemente são os antibióticos em associação a outros agentes como peróxido de benzoíla, ácido retinóico, ácido salicílico, nicotinamida e ácido azeláico.

Montagner e Costa (2010) por sua vez, apresenta o algoritmo para o tratamento adotado internacionalmente e que está baseado na diretriz normativa da Global Alliance to Improve Outcomes in Acne (GAIOA), como mostra a tabela 1.

Os artigos analisados atentam ainda para as alterações que podem ocorrer na pele do paciente. Autores como Akiyoshi e Cawahisa (2009) ressaltam que os *peelings* devem agir nas duas primeiras camadas e pouco a pouco ganhar a superfície, durante este trajeto vão sofrendo modificações graduais em sua forma e composição química, até perderem o núcleo em nível da camada córnea e se descamarem naturalmente.

Os autores supracitados explicam que a descamação superficial das camadas mais externas promovida pelo *peeling* ativa mecanismos biológicos que estimulam a renovação e o crescimento celular resultando na aparência mais uniforme, pelas alterações profundas na arquitetura celular tais como: hiperplasia dos queratinócitos; aumento da espessura da epiderme; aumento na produção de fibras colágenas, na irrigação sanguínea e na compactação do extrato córneo.

Tabela 1: Protocolo de conduta terapêutica para acne.

ALGORITMO PARA TRATAMENTO DA ACNE					
ESCOLHA	ACNE LEVE		ACNE MODERADA		ACNE GRAVE
	Comedogênica	Papulopustulosa	Papulopustulosa	Nodular	Nodular/Conglobata
Primeira escolha	Retinóico Tópico	Retinóico tópico + Antimicrobiano tópico	Retinóico tópico + Antibiótico Oral +/- BPO	Retinóico tópico + Antibiótico Oral + BPO	Isotretinoína oral
Alternativa	Al. Retinóico tópico ou Ácido Azeláico ou Ácido salicílico.	Al. Retinóico tópico, antimicrobiano, Al. Retinóico tópico ou ácido Azeláico	Alt. Antibiótico oral + alt. Retinóico tópico +/- BPO	Isotretinoína oral ou alt. Antibiótico oral + alt. Retinóico tópico +/- BPO/ ácido azeláico	Antibiótico oral em dose alta + retinóico tópico + BPO
Alternativa para o sexo feminino	-	-	Antiandrogênicos + retinóico tópico/ ácido azeláico +/- antimicrobiano tópico	Antiandrogênicos + retinóico tópico/ +/- antibiótico oral +/- antimicrobiano tópico	Antiandrogênicos em dose alta + retinóico tópico +/- antimicrobiano

Terapia de manutenção	Retinóico Tópico	Retinóico tópico +/- BPO
-----------------------	------------------	--------------------------

Fonte: Adaptado de Montagner e Costa, 2010.

Quanto às complicações dos *peelings*, estas aumentam de acordo com a profundidade, portanto, quanto mais profundo maior o risco das complicações. Um *peeling* superficial é incapaz de causar hipo ou hiperpigmentação ou ainda cicatrizes, já os *peelings* profundos estas complicações podem ser observadas (AKIYOSHI; CAWAHISA, 2009). Os efeitos colaterais mais comuns são irritação local, com eritema, prurido, ardência e leve descamação, os quais tendem a desaparecer após quatro semanas de tratamento (COSTA; BAGATIN, 2013).

Múcio (2008) ressalta alguns cuidados que devem ser observados após o *peeling* durante as primeiras semanas: colocar compressas de água frias, hidratações semanais que ajudará a retirar as crostas residuais, diminuir o edema e facilitar a reepitelização; uso de hidratante com FPS diariamente, renovando a aplicação várias vezes ao dia; evitar expor a luz solar, lâmpadas fluorescentes ou mudanças bruscas de temperatura.

Vale ressaltar que a maioria dos *peelings* possuem restrições, principalmente no período gestacional ou em peles extremamente sensíveis. Deve-se alertar o paciente quanto à fotossensibilização da maioria dos ácidos, como é o caso dos retinóides, o que pode provocar hiperpigmentação cutânea. Desta forma, é imprescindível a uso do protetor solar e sua reaplicação, mesmo em dias nublados (BRENNER et al., 2006).

3. CONSIDERAÇÕES FINAIS

Estudos como de Coelho (2006) demonstram que o impacto da acne vulgar na vida dos pacientes pode ser equivalente ao da asma e ao da epilepsia. Dentro deste preâmbulo, muitos estudiosos têm se preocupado em entender a fisiopatologia desta afecção, o que é relevante para se traçar a terapêutica mais eficaz, evitando as cicatrizes inestéticas e indelévels.

Dentre os procedimentos utilizados no tratamento da acne vulgar, destaca-se a aplicação dos *peelings* químicos, o que foi foco deste trabalho, o qual permitiu uma compreensão mais ampla a respeito das diversas modalidades de ácidos existentes na biomedicina estética, medicina estética e na fisioterapia dermatofuncional.

Nesta revisão bibliográfica, foram identificados diversos ácidos que há décadas vêm sendo aplicados no tratamento desta dermatose. Estes são considerados de primeira linha por evitarem a dependência medicamentosa e terem eficácia comprovada por meio de estudos clínicos randomizados e estudos de caso.

Verificou-se na análise dos estudos encontrados que os AHA's são frequentemente utilizados em formulações cosmeceúticas para o tratamento da acne vulgar, assim como o ácido acetil salicílico (AAS). Cosméticos bacteriostáticos que atuam diretamente na inibição da proliferação bacteriana como o peróxido de benzoíla e ácido azelaico também foram citados na maioria dos artigos.

Peelings de descamação média e profunda como o de fenol e o TCA foram mencionados, porém ganharam destaque os retinóides como a isotretinoína e o adapaleno que são os considerados de primeira linha e os que mais se mostraram eficazes na melhora da aparência cutânea, principalmente na acne inflamatória.

No que tange as complicações, essas variam de acordo com o percentual de ácido aplicado (pH do *peeling*), o que determina a profundidade da lesão e conseqüentemente a obtenção dos resultados, que também irá caracterizar qual o profissional apto a realizar tal procedimento, se o

fisioterapeuta ou o médico dermatologista. Sendo assim, quanto mais profundo o *peeling*, melhores resultados, porém, maiores riscos.

Desta forma, deve-se ter cuidado na hora de escolher qual o produto que irá ser aplicado, levando em consideração os benefícios e os riscos que podem ocorrer, reações que vai desde um prurido, rubor, até severas e permanentes despigmentações da pele. Este trabalho de revisão fornece subsídios para que possamos adotar uma abordagem mais segura quanto ao tratamento escolhido para os pacientes injuriados pela acne vulgar, visto que esta patologia, se não tratada, deixa sequelas físicas e principalmente psicológicas.

4. REFERÊNCIAS

AKIYOSHI, Nilson Heidi; CAWAHISA, Valter. **Peeling químico: utilização e modalidades existentes na medicina estética.** (Monografia apresentada à Universidade Tuiuti do Paraná). Curitiba, 2009.

ALVARES, Denise Brega; TABORDA, Valeira Brega Alvares; ALMA, JeaneteMoussa. **Acne vulgar: avanços na técnica combinada de limpeza de pele associada ao peelingultrasônico e a fotobioestimulação com LEDs.** Salusvita. v. 31, n. 1, 2012.

ARAÚJO, Ana Paula Serra de; DELGADO, Daniela Cardoso; MARÇAL, Regiane. **Acne diferentes tipologias e formas de tratamento.** VII Encontro Internacional de Produção Científica. Jarezinho-PR, Outubro de 2011.

BLANES, Leila. **Tratamento de feridas.** São Paulo, 2004.

BORGES, Fábio dos Santos. **Dermato-funcional: modalidades terapêuticas nas disfunções estéticas.** Editora Phorte; São Paulo, 2010.

BRENNER, FabianeMulinari et al. **Acne: um tratamento para cada paciente.** Revista Ciência Médica. v. 15, n. 3, 2006.

COELHO, Eduardo Martins. **Avaliação da qualidade de vida de pacientes com acne vulgar antes e após o tratamento com isotretinoína oral.** (Monografia apresentada à Universidade Federal de Santa Catarina). Florianópolis-SC, 2006.

COSTA, Caroline Sousa, BAGATIN, Ediléia. **Evidências sobre o tratamento da acne. Diagnóstico e Tratamento.** Diagnóstico e Tratamento. v. 18, n. 1, 2013.

CUNHA, Carolina Maria Pires et al. **Efeito da microcorrente associada ao ácido glicólico no tratamento da acne: relatos de casos.** Moderna Fisio, v. 1, n. 1, 2009.

GUIRRO, Elaine Caldeira O; GUIRRO, Rinaldo Roberto. **Fisioterapia dermatofuncional: fundamentos, recursos, patologias.** 4 ed. rev. e ampliada. Barueri, SP: Manole, 2010.

HENRIQUES, Bianca Gonzalez et al. **Desenvolvimento e validação de metodologia analítica para a determinação do teor de ácido glicólico na matéria-prima e em formulações dermocosméticas.** Revista brasileira de ciência farmacêutica. v. 43, n. 1, 2007.

MONTAGNER, Suelen; COSTA, Adilson. **Diretrizes modernas no tratamento da acne vulgar: da abordagem inicial à manutenção dos benefícios clínicos.** *Surg Cosmet Dermatol.* v. 2, n. 2, 2010.

MÚCIO, João Porto. **Ceratoacantoma após peeling profundo com fenol.** *Brasília médica.* v. 45, n. 2, 2008.

MURPHY, George; SELLHEYER, Klaus; MIHM JUNIOR, Martin C. A Pele In: KUMAR, ABBAS, FAUSTO. **Patologia – Bases Patológicas das Doenças.** Rio de Janeiro: Elsevier, 2005.

NETTER, Frank. C. **Atlas de anatomia ortopédica de Netter.** Porto Alegre: Artmed, 2004.

PARDO, Maria Eugenia Navas. **Peeling após puerpério.** (Monografia apresentada à Universidade de Tuiuti). Curitiba, 2010.

RIBEIRO, Fernanda; FERRANTI, Juliana. **Intervenção Fisioterapêutica na mão queimada por choque elétrico.** (Monografia apresentada ao Centro Universitário Clarentiano). Batatais, 2005.

SILVA, Jaqueline da; COSTA, Josiane Martins da; VINADÉ, Inês Almansa. **Laserterapia como tratamento estético.** *Revista Unisul, Tubarão-SC.* v. 1, n. 1, 2009.

STALEY, Marlys; RICHARD, Reginald L. **Queimaduras** In: O'SULLIVAN, Susan B; SCHMITZ, Thomas J. Trad. Fernando Augusto Lopes, Lilia Breternitz Ribeiro. **Fisioterapia Avaliação e Tratamento.** 2. ed. Barueri, SP: Manole, 2004.

TEIXEIRA, Maria A. G. **Mulheres adultas com acne: aspectos comportamentais, perfis hormonal e ultrassonográfico ovariano.** *Revista Brasileira de Saúde Materna e Infantil.* v. 7, n. 1, 2007.

VAZ, Ana L.. **Acne vulgar: bases para o seu tratamento.** *Revista Portuguesa de Clínica Geral.* V.3, n. 1, 2003.

VELASCO, Maria Valéria Robles. **Rejuvenescimento da pele por peeling químico: enfoque no peeling de fenol.** *Anais Brasileiros de Dermatologia.* v. 79, n. 1, 2009.

ZANINI, Mário. Gel de ácido tricloroacético (TCA): **Uma nova técnica para um antigo ácido médico cutâneo.** *Revista Ibero Latino Americano.* v. 36, n. 6, 2007.

Zouboulis CC. **Acne and Sebaceous Gland Function.** *Clin Dermatol.* 2004; JAMES, BERGER, ELSTON, 2006;(5):360-366.

James WD, Berger T, Elston DM. **Andrews' diseases of the skin: clinical dermatology.** 10th. ed. Pennsylvania: Saunders Elsevier; 2006.

Gollnick H, Cunliffe W, Benson D, Dreno B, Finlay A, Leyden JJ, Shalita AR, Thiboutot D. **Management of acne: a report from a global alliance to improve outcomes in acne.** *J Am Acad Dermatol.* 2003;49(1):S1-37.

George R, Clarke S, Thiboutot D. **Hormonal therapy for acne.** *Semin Cutan Med Surg* 2008;BERSHAD, 2001;(3):188–196.

Youn SW. **The Role of Facial Sebum Secretion in Acne Pathogenesis: Facts and Controversies.** *Clin Dermatol.* 2010;BALDWIN, BERGFELD, 2003.(1):08-11.

Smith KR, Thiboutot DM. **Thematic review series: skin lipids. Sebaceous gland lipids: friend or foe?** *J. Lip. Res.* 2007;49(2):BERSHAD, 2001;1-BALDWIN, BERGFELD, 2003.1.

Bershad SV. **The modern age of acne therapy: a review of current treatment options.** *Mont Sinai J Med.* 2001;68(4-5):BERSHAD, 2001;9-BALDWIN, BERGFELD, 2003.6.

Baldwin H, Bergfeld WF. **Toward optimal health: the experts discuss facial skin and related concerns in women.** *J Womens Health.* 2003;12(6):533-539.

Freedberg IM, Eisen AZ, Wolf K, Austein KF, Goldsmith LA, Katz SL. **Fitzpatrick's dermatology in general medicine.** 5th. ed. New York: McGraw-Hill; 1999.

Thiboutot DM. **New insights into the management of acne: An update from the Global Alliance to Improve Outcomes in Acne Group.** *J Am Acad Dermatol.* 2009;60(5):S1-50.

Habif TP. **Clinical Dermatology.** 4th. ed. US: Mosby; 2003.

Lane, M. E. **Nanoparticles and the skin – applications and limitations.** *J Microencapsul.* 2011; 28(8): 709–716. PMID: 21767116

TATE, S.S. **Anatomia e Fisiologia.** Ed. Mcgraw-Hill education. n 6, pp. 150-170, 2003.

Gaur, P. K.; Purohit S.; Kumar Y.; Mishra S. e Bhandari A.. **Preparation, characterization and permeation studies of a nanovesicular system containing diclofenac for transdermal delivery.** *Pharm Dev Technol.* 2013. PMID: 23281714 (*Epub ahead of print*)

Oláh, A.; Szöllősi, A. G. e Bíró, T. **The channel physiology of the skin.** *Rev Physiol Biochem Pharmacol.* 2012;163:65-131. PMID: 23184015

Carton, J.; Daly, R. e Ramani, P. **Chapter 16: skin disease.** *Em Clinical Pathology.* Oxford University press. 2007: 389.

Pawin, H.; Beylot, C.; Chivot, M.; Faure, M.; Poli, F.; Revuz, J. e Dréno, B. **Physiopathology of acne vulgaris: recent data, new understanding of the treatments.** *Eur J Dermatol.* 2004; 14(1):4-12.

Storm, C. A. e Elder, D. E. Chapter 24: **The Skin.** *Em Essentials of Rubin's Pathology.* Rubin, E. e Meisner, H. M.. Lippincott Williams&Wilkins. 2009;5:512.

ALVARES, Denise Brega; TABORDA, Valeira Brega Alvares; ALMA, JeaneteMoussa. **Acne vulgar: avanços na técnica combinada de limpeza de pele associada ao peelingultrasônico e a fotobioestimulação com LEDs.** *Salusvita.* v. 31, n. 1, 2012.

ANEXO
DECLARAÇÃO

Eu, **Auvani Antunes da Silva Júnior**, portador do documento de identidade RG 7706138, CPF nº 086241484-99, aluno regularmente matriculado no curso de Pós- Graduação Biomedicina Estética, do programa de Lato Sensu do INESP– Instituto Nacional de Ensino Superior e Pesquisa,, declaro a quem possa interessar e para todos os fins de direito, que:

1. Sou o legítimo autor da monografia cujo título é: “**PRINCIPAIS ÁCIDOS UTILIZADOS PARA TRATAMENTO DA ACNE VULGAR**”, da qual esta declaração faz parte, em seus ANEXOS;
2. Respeitei a legislação vigente sobre direitos autorais, em especial, citado sempre as fontes as quais recorri para transcrever ou adaptar textos produzidos por terceiros, conforme as normas técnicas em vigor.

Declaro-me, ainda, ciente de que se for apurado a qualquer tempo qualquer falsidade quanto às declarações 1 e 2, acima, este meu trabalho monográfico poderá ser considerado NULO e, conseqüentemente, o certificado de conclusão de curso/diploma correspondente ao curso para o qual entreguei esta monografia será cancelado, podendo toda e qualquer informação a respeito desse fato vir a tornar-se de conhecimento público.

Por ser expressão da verdade, dato e assino a presente DECLARAÇÃO,

Em Recife, _____/_____ de 2013.

Assinatura do (a) aluno (a)